Obere Extremität 2013 · 8:2–8
DOI 10.1007/s11678-013-0201-9
Eingegangen: 1. Mai 2012
Angenommen: 15. Dezember 2012
Online publiziert: 27. Februar 2013
© Springer-Verlag Berlin Heidelberg 2013

Julian Dexel · Philip Kasten
Klinik und Poliklinik für Orthopädie, Universitätsklinikum Carl Gustav Carus Dresden, Dresden, Deutschland

Arthroskopie des Ellenbogens

Anatomie, Portale, Indikationen und Komplikationen

Die Ellenbogenarthroskopie hat sich aufgrund der Weiterentwicklung der operativen Verfahren, verbesserter Technik und Ausrüstung und der steigenden klinischen Erfahrung zu einer etablierten Methode zur Behandlung und Diagnostik von Pathologien im Bereich des Ellenbogens entwickelt. Arthroskopische Geschicklichkeit und sehr gute anatomische Kenntnisse der neurovaskulären Strukturen bilden die Grundvoraussetzungen, um eine Ellenbogenarthroskopie sicher und komplikationsarm durchführen zu können.

Anästhesie

Der Eingriff kann in Regionalanästhesie bei wachem Patienten durchgeführt werden mit den Vorteilen der Spontanatmung, der Vermeidung eines Blutdruckabfalls oder postoperativer Übelkeit. Des Weiteren kann eine gute postoperative Schmerztherapie über eine fortgesetzte Medikamentenapplikation über den Katheter erfolgen. Jedoch kann keine sofortige postoperative Nervenbeurteilung stattfinden. Die Allgemeinanästhesie wird oft aufgrund der sofortigen postoperativen Beurteilung der neurovaskulären Strukturen, der vollständigen Muskelrelaxation, der freien Positionierung des Arms bei der Lagerung und der suffizienten Schmerzausschaltung bei angelegter Blutsperre bevorzugt. Eine Kombination beider Verfahren mit postoperativer Kontrolle der Neurologie und anschließender regionaler Schmerzausschaltung ist eine weitere Option [1, 36].

Patientenlagerung

Eine Untersuchung des Ellenbogens in Narkose sollte durch den Operateur vor der Lagerung erfolgen, um den Bewegungsumfang und die Bandstabilität im Vergleich zum wachen Zustand des Patienten zu prüfen [25].

Die Lagerung des Patienten kann in Rücken-, Seit- oder Bauchlagerung erfolgen [2, 26, 31].

Bei der Rückenlagerung, die zuerst für die Ellenbogenarthroskopie beschrieben wurde, ist der Ellenbogen 90° gebeugt und der Arm an einem Extensionsgalgen fixiert [2]. Vorteile dieser Lagerung sind ein gutes anästhesiologisches Management, die gewohnte Aufsicht auf die Anatomie und ein einfacher Wechsel auf ein offenes Verfahren. Ein Nachteil der Lagerung ist der erschwerte Zugang zum posterioren Kompartiment und die relative Instabilität durch die Fixierung am Extensionsgalgen.

In der Bauchlagerung befindet sich der zu operierende Arm seitlich auf einem speziellen Oberarmhalter oder einem kleinen Armhalter, auf dem eine kleine Rolle befestigt ist [31]. Der Arm ist im Ellenbogengelenk 90° flektiert und in der Schulter 90° abduziert. Vorteile sind eine stabile Armlagerung und eine gute Erreichbarkeit aller Standardzugänge. Als Nachteile sind der schlechte Zugang zu den Atemwegen und die eingeschränkte Möglichkeit der Regionalanästhesie beim wachen Patienten zu nennen.

Die Seitenlagerung hat sich aus der von Poehling beschriebenen Bauchlage entwickelt [31, 38]. Die Seitenlagerung ermöglicht gute Zugangsmöglichkeiten zu allen Ellenbogengelenkkompartimenten bei frei gelagertem Ellenbogen. Die Atemwege sind gut erreichbar, die Operation kann in Regionalanästhesie beim wachen Patienten erfolgen und ein Wechsel auf ein offenes Verfahren ist ebenso möglich (**Abb. 1**).

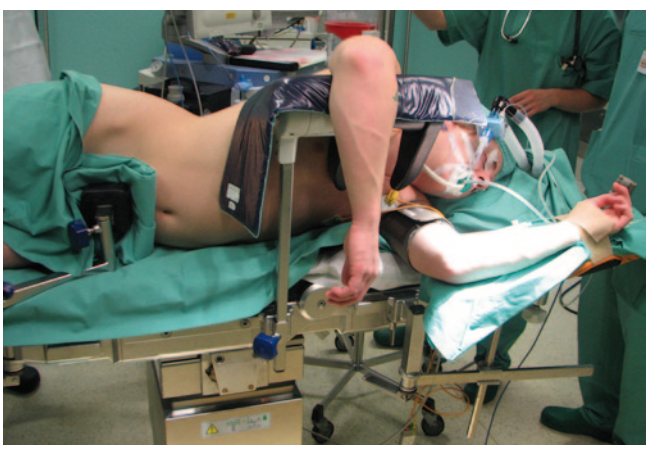

Abb. 1 ▶ Die Seitenlagerung bietet eine freie Lagerung des Ellenbogens und gute Zugangsmöglichkeiten für den Operateur und die Anästhesie

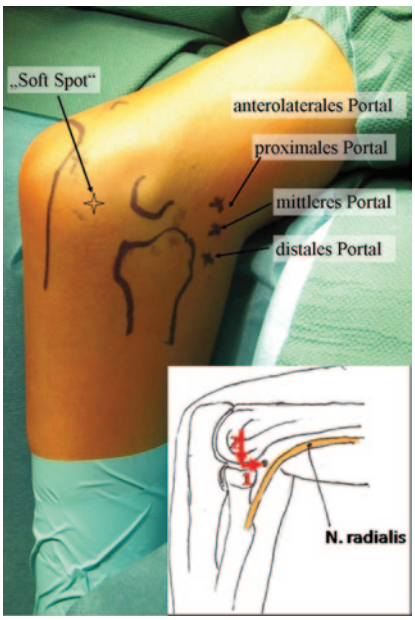

Abb. 2 ▲ Zur Orientierung werden folgende Landmarken angezeichnet: Epicondylus medialis und lateralis, Olekranon, Radiusköpfchen und Capitulum humeri sowie der Verlauf des N. ulnaris

Abb. 3 ▲ Die Auffüllung des Gelenks mit etwa 20–30 ml Kochsalz im „soft spot“ führt zu einer bogenförmigen Ausbreitung der Kapsel nach dorsolateral. Dabei werden die neurovaskulären Strukturen vom Gelenk in die Peripherie verdrängt

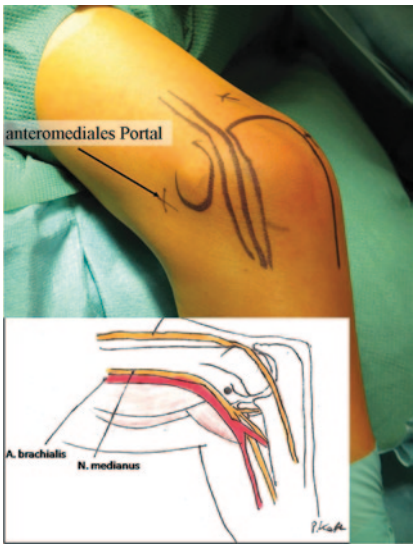

Abb. 4 ▲ Die Landmarken Epicondylus medialis, der Verlauf des N. ulnaris sowie das Olekranon sind eingezeichnet, das anteromediale Portal ist markiert

Landmarken

Die Markierung der Landmarken und der Portale erfolgt nach der sterilen Abdeckung. Die Landmarken (Olekranon, Radiusköpfchen, Epicondylus medialis und lateralis), der Verlauf des N. ulnaris sowie die Portale werden angezeichnet. (◘ **Abb. 2, 3 und 4**). Durch Pro- und Supination ist das Radiusköpfchen distal des lateralen Epikondylus zu palpieren. Nach Hochlagerung des Armes und Schließen der Blutsperre erfolgt die Auffüllung des Gelenks mit etwa 10–30 ml Kochsalzlösung durch Injektion in den „soft spot“, der sich im Zentrum eines gleichschenkligen Dreiecks befindet [9], das vom Olekranon, dem Radiusköpfchen und dem lateralen Epikondylus gebildet wird. Die Kapsel breitet sich nach dorsolateral bogenförmig hinter dem radialen Epikondylus um das Olekranon aus. Dadurch werden neurovaskuläre Strukturen, insbesondere der N. radialis, nach ventral aus dem Bereich des Zugangs in die Peripherie verdrängt und das Verletzungsrisiko verringert ([41]; ◘ **Abb. 3**).

Portale

Es empfiehlt sich die Anlage einer Blutsperre zur Verbesserung der Sicht in der Arthroskopie mit einem Druck von etwa 80 mmHg oberhalb des systolischen Blutdrucks (etwa 200 mmHg). Um eine Veränderung von Lagebeziehungen der neurovaskulären Strukturen zu vermeiden, ist zur Portalanlage eine 90° Flexion und eine Mittelstellung zwischen Pro- und Supination im Ellenbogengelenk anzustreben. Es kann sowohl medial als auch lateral mit der Portalanlage begonnen werden [36]. Die Haut wird nur inzidiert, subkutan erfolgt eine stumpfe Präparation zum Schutz von nervalen Strukturen.

Anterolaterales Portal

Das distale anterolaterale Portal befindet sich 3 cm distal und 2 cm anterior des lateralen Kondylus [2, 32]. Der Abstand des N. cutaneus antebrachii posterior beträgt im Mittel 2 mm [20]. Der N. radialis ist hierbei im Vergleich zu den anderen Positionierungen stärker gefährdet und hat einen Abstand von 2,8–11 mm zum Portal [2, 19, 20]. Aufgrund dieser Nähe wurde der Zugang zugunsten einer weiter proximalen Anlage verlassen, die das Risiko einer Nervenverletzung verringert [8].

Das mittlere anterolaterale Portal (etwa 1–2 cm ventral und 1,5–2 cm distal des Epicondylus radialis humeri) wird entsprechend von den meisten Autoren bevorzugt [44].

Der proximale anterolaterale Zugang (etwa 2 cm proximal und 1 cm ventral des Epicondylus radialis humeri) ist – bei gleich guter intraartikulärer Übersicht – vom N. radialis fast doppelt so weit entfernt im Vergleich zu dem weiter distal gelegenen Portal ([8, 23]; ◘ **Abb. 2**). Ein Nachteil ist, dass das Portal nicht genau in der Bewegungsachse des Gelenks liegt und deshalb unter Umständen nicht alle Bereiche des Gelenks ohne Probleme erreicht werden können.

Durch das anterolaterale Portal können durch Flexion und Extension der Proc. coronoideus, die Fossa coronoidea, die Trochlea, die mediale Gelenkkapsel, der mediale Anteil des Caput radii und der vordere Anteil des radioulnaren Gelenks dargestellt werden.

Proximales anteromediales Portal

Dieses Portal wird von einigen Autoren als Anfangsportal insbesondere bei Bauch- und Seitenlage empfohlen [29]. Die Distanz zum N. medianus wird mit 12,4–22,3 mm angegeben [19, 38]. Das Portal befindet sich 2 cm proximal und etwas ventral des medialen Epikondylus (nach Lindenfeld [19] 1 cm proximal und 1 cm anterior). Das vordere Kompartiment, insbesondere das Radiusköpfchen, kann mit diesem Portal beurteilt werden.

Anteromediales Portal

Das Portal befindet sich 2 cm distal und 2 cm ventral des ulnaren Epikondylus [2].

Bei 90° gebeugtem und aufgefülltem Gelenk beträgt der Abstand zum N. medianus 7–14 mm anterior des Portals und der Abstand zur A. brachialis etwa 17 mm. Bei gestrecktem Ellenbogen verläuft der N. medianus im Zugangsweg [23]. Am häufigsten ist der N. cutaneus antebrachii medialis gefährdet, der sich durchschnittlich im Abstand von nur etwa 1 mm befindet [20].

Variationen werden von Lindenfeld (Zugang 1 cm proximal und 1 cm vor dem Epicondylus medialis) und von Poehling (2 cm proximal des Epikondylus unmittelbar vor dem Septum intermusculare) beschrieben, mit einer Vergrößerung des Abstands zum N. medianus auf etwa 22,3 mm ([19, 31]; ◘ **Abb. 4**).

Das Portal kann durch die „Outside-in"-Technik mit einer Kanülenpunktion unter Sicht von anterolateral angelegt werden. Alternativ kann durch die „Inside-out"-Technik das Arthroskop bis an die mediale Kapsel vorgeschoben werden und eine Perforation durch die Wechselstange erfolgen. Über den anteromedialen Zugang lassen sich das Radiusköpfchen, das Kapitulum, das Lig. annulare radii, die radiale Fossa olecrani, der Proc. coronoideus, die Trochlea und die anterolaterale Kapsel darstellen [32].

Eine Subluxation des N. ulnaris oder eine erfolgte Transposition müssen präoperativ bekannt sein oder palpatorisch erkannt werden. Mit einer präoperativen Ultraschalluntersuchung kann der Nervenverlauf dargestellt und die Portalanlage dementsprechend angepasst werden. Bei einer Subluxation ist das mediale Portal zu meiden, im Falle einer Nerventransposition ist das mediale Portal kontraindiziert [1]. Empfohlen wird dann die Anlage eines 2–3 cm großen Zugangs mit Präparation auf die Kapsel und Aufsuchen des N. ulnaris. Anschließend wird der Nerv weggehalten und der Zugang erfolgt unter Sicht [36].

Eigenes Vorgehen

Wir beginnen mit dem mittleren anterolateralen Portal (etwa 1 cm ventral und 2 cm distal des Epicondylus radialis), das Setzen des anteromedialen Portals erfolgt in einer „Outside-in"-Technik etwa 2 cm ventral und 2 cm distal des medialen Epikondylus. Dann wird über Einbringen einer Wechselstange von ulnar die Optik nach ulnar umgesetzt, um die radialen Abschnitte besser betrachten zu können. Der vorher angelegte radiale Zugang wird dann als Arbeitszugang verwendet.

Beim Vorliegen einer schweren Kontraktur mit Verengung des Kapselvolumens empfehlen wir, das anteromediale Portal als ersten Zugang zu verwenden.

Posterolaterales Portal

Die Portalanlage in Richtung auf die Fossa olecrani erfolgt 1–2 cm proximal der Olekranonspitze direkt lateral der Trizepssehne in einem Winkel von 45° (◘ **Abb. 3**). Das Portal eignet sich als Sichtportal für Arbeiten im dorsalen Kompartiment.

Zusammenfassung · Abstract

Obere Extremität 2013 · 8:2–8 DOI 10.1007/s11678-013-0201-9
© Springer-Verlag Berlin Heidelberg 2013

J. Dexel · P. Kasten

Arthroskopie des Ellenbogens. Anatomie, Portale, Indikationen und Komplikationen

Zusammenfassung

Indikationen für die Ellenbogenarthroskopie sind die diagnostische Arthroskopie, die Entfernung freier Gelenkkörper, die Osteophytenabtragung, die Synovektomie, die Osteochondrosis dissecans und die Arthrolyse bei Kontrakturen des Ellenbogens.

Die genaue Kenntnis der Anatomie und arthroskopische Erfahrung sind notwendig, um mit der engen Lagebeziehung der neurovaskulären Strukturen umzugehen. Damit die Operation schnell und komplikationsarm ausgeführt werden kann, sind eine korrekte Lagerung, die Markierung der Landmarken sowie die exakte Platzierung der Portale nötig.

Der Anteil an Komplikationen ist verglichen mit den Knie- und Schulterarthroskopien häufiger, wobei geringfügige Komplikationen überwiegen. Die gefürchteten Nervenläsionen sind meistens transient, treten sie aber permanent auf, haben sie weitreichende Folgen für die Patienten.

Die Ellenbogenarthroskopie hat sich zu einem sicheren und wichtigen Verfahren der Diagnostik und Therapie von Ellenbogenpathologien entwickelt.

Schlüsselwörter

Ellenbogenarthroskopie · Anatomie · Portale · Komplikationen · Indikationen

Abstract

Indications for elbow arthroscopy include diagnostic arthroscopy, removal of loose bodies and osteophytes, synovectomy, treatment of osteochondrosis dissecans and capsular release in case of contracture. In particular, the anatomic vicinity of the neurovascular structures to the portals requires a thorough knowledge of elbow anatomy and some experience with the procedure. The exact positioning of the patient, identification of the landmarks and knowledge of the correct portal placement are necessary to perform a safe and effective operation and to avoid complications.

The overall complication rate is higher as compared to knee- or shoulder arthroscopy with minor complications predominating. Nerve lesions are transient most of the time; however, being permanent they cause substantial problems for the patient. Overall, elbow arthroscopy has become a safe and reliable procedure for the diagnosis and therapy of elbow disorders.

Keywords

Elbow arthroscopy · Anatomy · Portal · Placement · Complication · Indications

Proximal kommen die Fossa olecrani und der proximale Anteil des Ellenhakens sowie nach vorsichtigem Umschwenken nach distal (ohne aus der Kapsel zu rutschen) das dorsale Radiusköpfchen, das proximale Radioulnargelenk und das Kapitulum zur Darstellung. Im posterioren Humeroradialgelenk finden sich häufig freie Gelenkkörper. Da die neurovaskulären Strukturen bei der Anlage der Portale weiter entfernt sind, ist zumindest die Anlage der Portale in der posterioren Ellenbogenarthroskopie im Vergleich zur ventralen sicherer [23].

Posterozentrales Portal

Unter Sicht aus dem posterolateralen Portal erfolgt der transtendinöse (M. triceps) Zugang etwa 1–3 cm proximal der Olekranonspitze (**Abb. 3**). Der Abstand zum N. ulnaris beträgt mindestens 15 mm und zu den Nn. cutanei antebrachii posterior und medialis 25 mm, wenn die Mittellinie des dorsalen Oberarms nicht überschritten wird [4, 20].

Das Portal kann als Arbeitszugang zum Débridement der Olekranonspitze, der Fossa olecrani und der Trizepsbursa sowie zur Osteophytenentfernung verwendet werden. Als Sichtportal kann es eingesetzt werden, um die Fossa olecrani und den Zustand nach Osteophytenentfernung am Olekranon zu inspizieren.

Direktes laterales Portal, „soft spot", unteres dorsolaterales Portal

Der Zugang entspricht dem „soft spot" zum Auffüllen des Gelenks. Er wird als Arbeitsportal bei Benutzung des posterolateralen Portals als Sichtportal verwendet (**Abb. 2**).

Hierbei wird keine wichtige neurovaskuläre Struktur gefährdet, der nächstgelegene Nerv ist der N. cutaneus antebrachi posterior, der 7 mm entfernt vom Portal entlang läuft [4]. Unter Einsatz einer Wechselstange kann dieses auch als Sichtportal zur Beurteilung des Kapitulum und der inferioren Anteile des Radioulnargelenks benutzt werden.

Komplikationen

Zu den möglichen Komplikationen gehören der oberflächliche und der tiefe Infekt, eine persistierende Fistelung, das Auftreten eines Kompartmentsyndroms und das Auftreten von vorübergehenden und persistierenden Gefäß- und Nervenläsionen [3, 12, 15, 20, 26, 28, 33–35].

Die Nervenverletzung gehört zu den gefürchtetsten Komplikationen bei der Ellenbogenarthroskopie. Hierbei kann jeder den Ellenbogen kreuzender Nerv in unterschiedlicher Ausprägung betroffen sein [7, 10, 28, 34].

Neben einer direkten Verletzung mit dem Skalpell bei der Hautinzision kann es zu einer Verletzung durch den stumpfen Trokar oder durch scharfe Instrumente wie den Shaver oder Punch kommen. Bei rotierenden Instrumenten sind versehentliche Aufwickelungen beschrieben [2, 7, 10, 11, 26, 34, 40]. Druckschädigungen der Nerven durch Trokare oder durch Schwellungszustände sowie Dehnungsschäden bei intensivierter postoperativer Beübung verursachen die meisten Nervenläsionen, die glücklicherweise meist vorübergehend sind [2, 20, 30]. Kelly et al. [17] zeigten in einer umfangreichen Nachuntersuchung (473 Arthroskopien, Zeitraum 18 Jahre) eine Komplikationsrate von insgesamt 10 %. Hierbei überwiegten die geringfügigen Komplikationen wie vorübergehende Paresen, Streckdefizite bis zu 20° und eine verlängerte Sekretion ohne Keimnachweis aus einem Portal. Schwere Komplikationen mit bleibenden Schäden wurden bei nur 0,8 % festgestellt [17]. Jerosch et al. [13] konnten bei 8,7 % eine passagere Parese feststellen, wobei häufig der N. radialis betroffen war. Oberflächliche Infektionen und Fisteln werden zu etwa 7 % nach Ellenbogenarthroskopie beschrieben [17].

Tiefe Gelenkinfekte nach Ellenbogenarthroskopie sind selten und werden mit etwa 0,8 % angegeben. Insgesamt ist die Rate an kleineren Komplikationen deutlich höher als bei Knie- oder Schultergelenkarthroskopien [17].

Eine seltene Komplikation ist das Auftreten eines Hautemphysems nach Ellenbogenarthroskopie der oberen Extremität durch einen Ventilmechanismus über die Haut bei der postoperativen, intensiven Mobilisation des Ellenbogens. Eine zügige Differenzierung zum Ausschluss einer Gasbrandinfektion ist notwendig, um eine adäquate Behandlung einleiten zu können [6].

Es konnten Risikofaktoren identifiziert werden, die eine zeitweise Nervenschädigung begünstigen. Hierzu gehört die Diagnose einer rheumatoiden Arthritis, die meist zusammen mit einer ausgeprägten Synovialitis auftritt und dadurch die Orientierung erschwert, eine Synovektomie notwendig macht und oft mit Erosionen einhergeht [36], die die knöcherne Anatomie verändern. Eine schwere Gelenkkontraktur mit einem reduzierten Gelenkvolumen verhindert ein ausreichendes Auffüllen des Gelenks und kann somit Komplikationen begünstigen. Insbesondere die arthroskopische Arthrolyse geht mit dem Risiko der Verletzungen der peripheren Nerven, Gefäße und des Knorpels einher [42].

Operative Möglichkeiten

Yeoh et al. [45] arbeiteten 2012 die bestehende Literatur zur Ellenbogenarthroskopie auf und untersuchten die Operationsindikationen nach „Evidence-based"-Kriterien.

Eine angemessene Qualität für eine Empfehlung existiert nur bei der Therapie der rheumatoiden Arthritis (Synovektomie) und der lateralen Epikondylitis (M.-extensor-carpi-radialis-brevis-Tenotomie). Eine geringe Qualität besteht für die arthroskopische Operation bei Arthrose, Osteochondrosis dissecans, Radiusköpfchenresektion, freien Gelenkkörpern, posttraumatischer Bewegungseinschränkung, posteromedialem Impingement und bei Frakturen. Ungenügende Evidenz, um eine Empfehlung auszusprechen, bestehen für die septische Arthritis und die posterolaterale Rotationsinstabilität. Die existierende Evidenz unterstützt die Anwendung der Ellenbogenarthroskopie in den meisten Indikationen, bei denen die Ellenbogenarthroskopie angewendet wird, jedoch ist die Qualität der Evidenz nur angemessen bis nicht ausreichend [45].

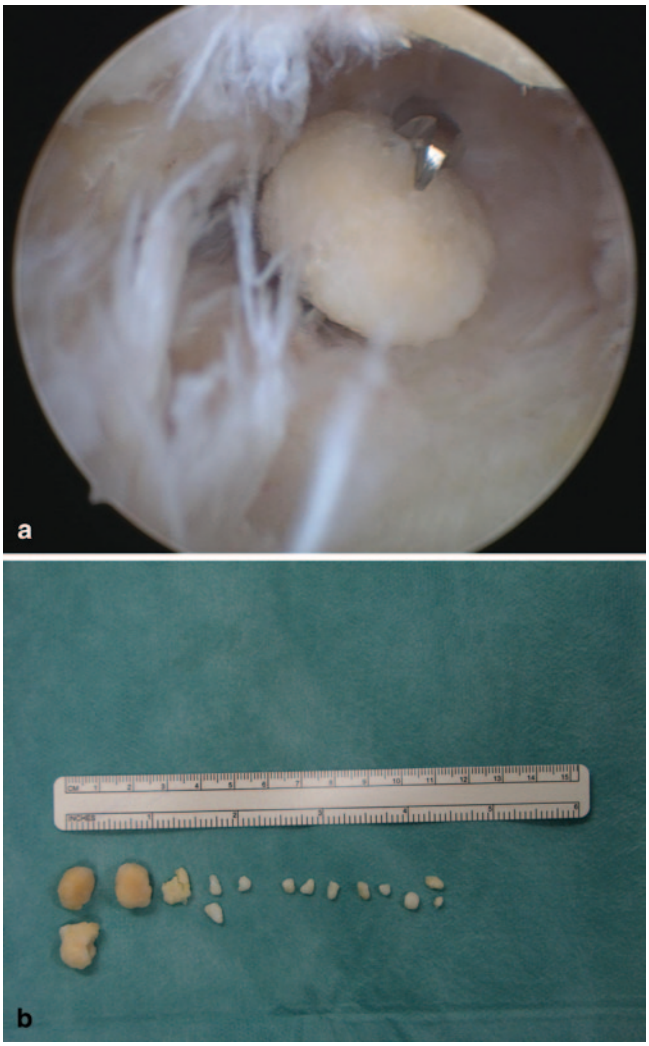

Abb. 5 ◀ **a** Intraoperativer freier Gelenkkörper im ventralen Kompartiment. Das Arthroskop liegt im mittleren radialen Zugang und die Fasszange im anteromedialen Portal. **b** Extrahierte freie Gelenkkörper aus einem Ellenbogengelenk zur Dokumentation

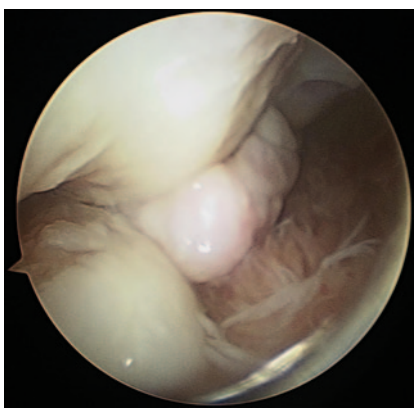

Abb. 6 ▲ Darstellung eines prominenten Proc. coronoideus und eines großen humeralen Osteophyten. Das Arthroskop liegt im mittleren anterolateralen Portal

Entfernung freier Gelenkkörper

Freie Gelenkkörper des Ellenbogens können aufgrund einer Arthrose, einer Osteochondrosis dissecans, eines Traumas oder einer synovialen Chondromatose entstehen. Die Entfernung von freien Gelenkkörpern, um einen weiteren Knorpelschaden zu verhindern und um eine mechanische Irritation zu beheben, war eine der ersten Indikationen für die Ellenbogenarthroskopie [27]. Eine präoperative Computertomographie (CT) oder Magnetresonanztomographie (MRT) können knorpelige und fibröse freie Körper darstellen, die auf nativen Röntgenaufnahmen nicht zu sehen sind.

Die radiologisch sichtbaren freien Körper stellen meist nicht alle vorhandenen dar, i.d.R. ist mit mehreren Körpern zu rechnen. Bei der Entfernung freier Gelenkkörper ist darauf zu achten, dass zunächst die kleineren geborgen werden, um den drohenden Flüssigkeitsaustritt in das Umgebungsgewebe gering zu halten. Große Körper können in kleinere zerlegt werden und ggf. mit dem Shaver oder einer Fasszange extrahiert werden [39]. Falls der Verdacht auf eine Chondromatose besteht, sollte eine Biopsie der Synovia durchgeführt werden, um die Diagnose histologisch sichern zu können. Ogilvie-Harris et al. [27] konnten bei Patienten, denen freie Gelenkkörper entfernt wurden, eine Verbesserung der Schmerzen bei 85 %, der Schwellung bei 71 % und der Blockierung bei 92 % feststellen (◘ **Abb. 5a, b**).

Arthrose/Abtragen von Osteophyten

In frühen Stadien der Arthrose können durch eine Arthroskopie freie Gelenkkörper oder Osteophyten entfernt werden und damit die Bewegungseinschränkung, Blockierungen sowie die Schmerzen verbessert werden ([24]; ◘ **Abb. 6**). Die abgetragenen Osteophyten werden mit Fasszangen entfernt und die Abtragungsstellen mit dem Shaver geglättet.

Präoperativ ist ein CT zur Identifizierung der Osteophyten und der freien Gelenkkörper hilfreich. Bei einer Bewegungseinschränkung kann zusätzlich ein vorderes und hinteres Kapselrelease notwendig sein, um die Beweglichkeit zu verbessern.

Als weitere operative Möglichkeit beschreiben Redden und Stanley [16, 33] bei einem Anschlagen des Koronoids in der Fossa eine Vertiefung der fossa coronoidea, was im Wesentlichen der Outerbridge-Kashiwagi-Operation entspricht und zu einer Funktions- sowie Schmerzverbesserung führt. Bei der Outerbridge-Kashiwagi-Operation wird eine Fensterung in die Fossa olecrani von dorsal durchgeführt.

Bei einer schweren Arthritis des Radiusköpfchens wird die arthroskopische Radiusköpfchenresektion von Menthe-Chiaris et al. [21] als Therapie der Wahl beschrieben, wobei sich dieses Verfahren nicht prinzipiell empfiehlt, da es mittelfristig zu einer Proximalisierung des Radius und konsekutiv zu Handgelenkbeschwerden kommen kann.

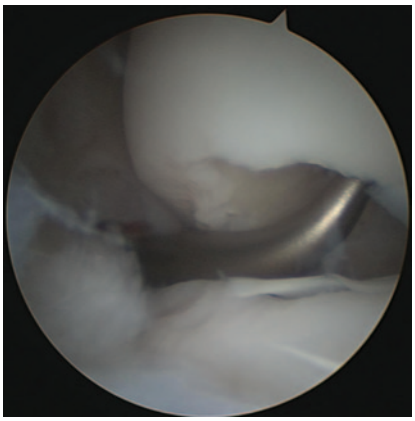

Abb. 7 ▲ Knorpelschaden am Capitulum humeri. Das Arthroskop befindet sich im anteromedialen Portal, der Tasthaken im mittleren anterolateralen Portal

Abb. 8 ▲ Z. n. ventraler Kapsulotomie. Das Arthroskop befindet sich im anteromedialen Portal. Die muskuläre Struktur ist der M. brachialis

Mikrofrakturierung und OATS des Kapitulums bei Chondropathie/ Osteochondrosis dissecans

Folgezustände einer Osteochondrosis dissecans am Kapitulum können bei fortgeschrittener Chondropathie bei kleinen Befunden mit einer Mikrofrakturierung oder bei größeren mit einer OATS („osteochondral autologous transplantation") therapiert werden (◘ **Abb. 7**).

Die ventralen Anteile werden über das anterolaterale Portal mit Sicht von medial und die häufigeren zentralen und dorsalen Anteile über das untere dorsolaterale Portal mit Sicht über das obere dorsolaterale Portal behandelt [5].

Adhäsionen/ Bewegungseinschränkung

Eine Verletzung, Arthrose oder Arthritis kann zu einer eingeschränkten Beweglichkeit führen. Die arthroskopische Arthrolyse stellt eine valide Alternative zur offenen Arthrolyse dar.

Die Gelenkkapsel wird ventral typischerweise tapetenartig von distal bis zum humeralen Ansatz entfernt, um zukünftige Kontrakturen zu vermeiden. Der M. brachialis schützt die neurovaskulären Strukturen (N. medianus, A. brachialis) [37]. Im radialen Anteil muss streng kapselnah geschnitten werden, da der N. radialis der Kapsel aufliegen kann (◘ **Abb. 8**).

Bei der dorsalen Arthrolyse werden Adhäsionen mit der dorsomedialen Kapsel gelöst. Bei einem Débridement im ulnaren Recessus muss sehr vorsichtig vorgegangen werden, da der N. ulnaris nur durch eine feine Bindegewebsschicht vom Gelenk getrennt ist. Ein Shaver sollte, wenn überhaupt, in diesem Bereich ohne Sog verwendet werden [37].

Postoperativ erfolgt bei einem Streckdefizit die Anlage einer Cast-Longuette in Supination und vollständiger Streckstellung, aus der heraus aktive und passive Bewegungsübungen erfolgen.

Epikondylitis

Bei frustraner konservativer und multimodaler Therapie der Epicondylitis humeri radialis (Tennisellenbogen) bietet die Arthroskopie verschiedene Vorteile [18]. Der gemeinsame Extensoren-Sehnenansatz wird geschont, das Gelenk kann hinsichtlich freier Gelenkkörper, einer radialen Instabilität, einer Synovialitis oder chondraler Schäden beurteilt werden; die postoperative Nachbehandlung ist kürzer [4].

Es erfolgt nach dem arthroskopischen Rundgang die Ablösung der lateralen Kapsel im Bereich des lateralen humeralen Epikondylus und anschließend von ventral kommend das partielle Débridement des Ansatzes des M. extensor carpi radialis brevis. Der Knochen kann mit einer Fräse angefrischt werden [14]. Stets sind die Kollateralbänder zu schonen, sodass keine Instabilität des Ellenbogens resultiert. Hierzu sollte man bei einer Sicht durch das mediale Portal vor dem Äquator des Kapitulums bleiben, um das laterale Kollateralband zu schützen [4, 36]. Es werden positive Effekte auf den Krankheitsverlauf durch die arthroskopische Behandlung der Epicondylitis humeroradialis beschrieben [14, 22].

Infektionen

Ursache für Infektionen des Ellenbogengelenkes können Injektionen, postoperative Zustände nach Arthroskopie, Endoprothesenimplantation oder Osteosynthesen sein. Die arthroskopische Lavage mit Drainagenanlage erzielt gute Ergebnisse bei akuten Infekten ohne vorhandene Implantate [13].

Bei Voroperationen muss operationsabhängig entschieden werden, ob mit einer arthroskopischen Lavage alle Kompartimente suffizient erreicht werden können.

Obwohl die Arthroskopie bei anderen septischen Gelenken positive Ergebnisse erzielt, existieren zu wenige Berichte in der Literatur, die eine Empfehlung rechtfertigen [45].

Arthroskopie bei Trauma

In der Literatur sind retrospektive Fallserien und -berichte zur Versorgung von Radiusköpfchen-, Proc.-coronoideus- und Kapitulum-Frakturen bei Erwachsenen sowie Radiushals- und laterale Humerusepikondylen-Frakturen bei Kindern mit guten Ergebnissen vorhanden. Des Weiteren existieren Berichte zur distalen Bizepssehnenruptur und zur medialen Avulsionsverletzung des Trizeps, die endoskopisch gestützt operiert wurden. Hierbei werden gute bis exzellente Ergebnisse beschrieben. Die Qualität dieser Studien ist jedoch nur begrenzt [43].

Prospektive randomisierte kontrollierte Studien sind notwendig, um die Effektivität und den Nutzen im Vergleich zu den offenen Operationen zu beurteilen.

Fazit für die Praxis

- **Die Indikationen zur Ellenbogenarthroskopie umfassen die diagnostische Arthroskopie, die Entfernung freier Gelenkkörper, die Osteophytenabtragung, die Synovektomie, Behandlung der Osteochondrosis dissecans und das Release bei Kontrakturen des Ellenbogens bei moderaten Bewegungseinschränkungen.**
- **Exakte Kenntnisse der topographischen Beziehung zu den neurovaskulären Strukturen sind Voraussetzung, um die Komplikationsrate gering zu halten.**
- **Eine standardisierte Lagerung, das Auffüllen des Gelenks vor der Zugangsanlage sowie die stumpfe Präparation nach Hautdurchtrennung und der sichere Verschluss zur Fistelprophylaxe sind Voraussetzungen für eine erfolgreiche Operation.**
- **Bei besonderen anatomischen Verhältnissen sollten Retraktoren eingesetzt werden und wenn nötig, die Darstellung der Nerven arthroskopisch oder „mini offen" erfolgen [36].**
- **Mehrfache Portalanlagefehlversuche und das häufige Wechseln der Portale führen rasch zu Flüssigkeitsansammlungen im Subkutanraum und zu einer Kompression der Gelenkkapsel. Dadurch wird die weitere Arthroskopie erschwert.**
- **Die Ellenbogenarthroskopie hat eine relativ flache Lernkurve (verglichen mit der Kniegelenkarthroskopie) und sollte von arthroskopisch erfahrenen Operateuren durchgeführt werden.**

Korrespondenzadresse

Prof. Dr. P. Kasten
Klinik und Poliklinik für Orthopädie
Universitätsklinikum Carl Gustav Carus Dresden
Fetscherstr. 74
01307 Dresden
Philip.Kasten@uniklinikum-dresden.de

Interessenkonflikt. Der korrespondierende Autor gibt für sich und seinen Koautoren an, dass kein Interessenkonflikt besteht.

Literatur

1. Ahmad CS, Vitale MA (2011) Elbow arthroscopy: setup, portal placement, and simple procedures. Instr Course Lect 60:171–180
2. Andrews JR, Carson WG (1985) Arthroscopy of the elbow. Arthroscopy 1:97–107
3. Angelo RL (1993) Advances in elbow arthroscopy. Orthopedics 16:1037–1046
4. Baker CL Jr, Jones GL (1999) Arthroscopy of the elbow. Am J Sports Med 27:251–264
5. Bojanic I, Ivkovic A, Boric I (2006) Arthroscopy and microfracture technique in the treatment of osteochondritis dissecans of the humeral capitellum: report of three adolescent gymnasts. Knee Surg Sports Traumatol Arthrosc 14:491–496
6. Dexel J, Schneiders W, Kasten P (2011) Subcutaneous emphysema of the upper extremity after elbow arthroscopy. Arthroscopy 27:1014–1017
7. Dumonski ML, Arciero RA, Mazzocca AD (2006) Ulnar nerve palsy after elbow arthroscopy. Arthroscopy 22:577.e1–3
8. Field LD, Altchek DW, Warren RF et al (1994) Arthroscopic anatomy of the lateral elbow: a comparison of three portals. Arthroscopy 10:602–607
9. Gallay SH, Richards RR, O'Driscoll SW (1993) Intraarticular capacity and compliance of stiff and normal elbows. Arthroscopy 9:9–13
10. Haapaniemi T, Berggren M, Adolfsson L (1999) Complete transection of the median and radial nerves during arthroscopic release of post-traumatic elbow contracture. Arthroscopy 15:784–787
11. Hahn M, Grossman JA (1998) Ulnar nerve laceration as a result of elbow arthroscopy. J Hand Surg Br 23:109
12. Jerosch J, Castro WH (1992) Arthroscopy of the elbow joint. Long-term results, complications and indications. Unfallchirurg 95:405–411
13. Jerosch J, Schroder M, Schneider T (1998) Good and relative indications for elbow arthroscopy. A retrospective study on 103 patients. Arch Orthop Trauma Surg 117:246–249
14. Jerosch J, Schunck J (2006) Arthroscopic treatment of lateral epicondylitis: indication, technique and early results. Knee Surg Sports Traumatol Arthrosc 14:379–382
15. Jones GS, Savoie FH III (1993) Arthroscopic capsular release of flexion contractures (arthrofibrosis) of the elbow. Arthroscopy 9:277–283
16. Kashiwagi D (1985) Osteoarthritis of the elbow joint: Intraarticular changes and the special operative procedure.Outerbridge-Kashiwagi method (O-K method). In: Kashiwagi D (ed) The elbow joint Proceedings of the International Congress, Japan. Elsevier, Amsterdam, pp 177–188
17. Kelly EW, Morrey BF, O'Driscoll SW (2001) Complications of elbow arthroscopy. J Bone Joint Surg Am 83-A:25–34
18. Knobloch K, Stadermann S, Vogt PM (2012) Innovative multimodale Therapie der chronischen lateralen Epikondylitis. Obere Extremität 7:158–165
19. Lindenfeld TN (1990) Medial approach in elbow arthroscopy. Am J Sports Med 18:413–417
20. Lynch GJ, Meyers JF, Whipple TL, Caspari RB (1986) Neurovascular anatomy and elbow arthroscopy: inherent risks. Arthroscopy 2:190–197
21. Menth-Chiari WA, Poehling GG, Ruch DS (1999) Arthroscopic resection of the radial head. Arthroscopy 15:226–230
22. Mullett H, Sprague M, Brown G, Hausman M (2005) Arthroscopic treatment of lateral epicondylitis: clinical and cadaveric studies. Clin Orthop Relat Res 439:123–128
23. Noonburg GE, Baker CL Jr, (2006) Elbow arthroscopy. Instr Course Lect 55:87–93
24. O'Driscoll SW (1995) Arthroscopic treatment for osteoarthritis of the elbow. Orthop Clin North Am 26:691–706
25. O'Driscoll SW, Lawton RL, Smith AM (2005) The „moving valgus stress test" for medial collateral ligament tears of the elbow. Am J Sports Med 33:231–239
26. O'Driscoll SW, Morrey BF (1992) Arthroscopy of the elbow. Diagnostic and therapeutic benefits and hazards. J Bone Joint Surg Am 74:84–94
27. Ogilvie-Harris DJ, Schemitsch E (1993) Arthroscopy of the elbow for removal of loose bodies. Arthroscopy 9:5–8
28. Papilion JD, Neff RS, Shall LM (1988) Compression neuropathy of the radial nerve as a complication of elbow arthroscopy: a case report and review of the literature. Arthroscopy 4:284–286
29. Plancher KD, Bishai SK (2006) Basic of elbow arthroscopy: setup, portals, and technique. Tech Orthop 21:239–249
30. Poehling GG, Ekman EF (1995) Arthroscopy of the elbow. Instr Course Lect 44:217–223
31. Poehling GG, Whipple TL, Sisco L, Goldman B (1989) Elbow arthroscopy: a new technique. Arthroscopy 5:222–224
32. Porcellini G, Paladini P, Campi F, Merolla G (2005) Arthroscopic neurolysis of the ulnar nerve at the elbow. Chir Organi Mov 90:191–200
33. Redden JF, Stanley D (1993) Arthroscopic fenestration of the olecranon fossa in the treatment of osteoarthritis of the elbow. Arthroscopy 9:14–16
34. Ruch DS, Poehling GG (1997) Anterior interosseus nerve injury following elbow arthroscopy. Arthroscopy 13:756–758
35. Rupp S, Tempelhof S (1995) Arthroscopic surgery of the elbow. Therapeutic benefits and hazards. Clin Orthop Relat Res 313:140–145
36. Steinmann SP (2007) Elbow arthroscopy: where are we now? Arthroscopy 23:1231–1236
37. Steinmann SP, King GJ, Savoie FH III (2006) Arthroscopic treatment of the arthritic elbow. Instr Course Lect 55:109–117
38. Stothers K, Day B, Regan WR (1995) Arthroscopy of the elbow: anatomy, portal sites, and a description of the proximal lateral portal. Arthroscopy 11:449–457
39. Strobel MJ, Eckardt OA, Eichhorn HJ (2012) Freie Gelenkkörper im Ellenbogengelenk, Lokalisation und operationstechnisches Management. Arthroskopie 14:165–170
40. Thomas MA, Fast A, Shapiro D (1987) Radial nerve damage as a complication of elbow arthroscopy. Clin Orthop Relat Res 215:130–131
41. Unlu MC, Kesmezacar H, Akgun I et al (2006) Anatomic relationship between elbow arthroscopy portals and neurovascular structures in different elbow and forearm positions. J Shoulder Elbow Surg 15:457–462
42. Van Zeeland NL, Yamaguchi K (2010) Arthroscopic capsular release of the elbow. J Shoulder Elbow Surg 19(2 Suppl):13–19
43. Van Tongel A, Macdonald P, Van Riet R, Dubberley J (2012) Elbow arthroscopy in acute injuries. Knee Surg Sports Traumatol Arthrosc 20:2542–2548. doi:10.1007/s00167-012-1904-y. Epub 2012 Jan 26. PubMed PMID: 22278657.
44. Verhaar J, Mameren H van, Brandsma A (1991) Risks of neurovascular injury in elbow arthroscopy: starting anteromedially or anterolaterally? Arthroscopy 7:287–290
45. Yeoh KM, King GJ, Faber KJ, Glazebrook MA, Athwal GS (2012) Evidence-based indications for elbow arthroscopy. Arthroscopy 28:272–282